

АССОЦИАЦИЯ НЕЙРОХИРУРГОВ РОССИИ

Клинические рекомендации

Опухоли головного мозга у детей грудного возраста – клиника, диагностика и хирургическое лечение

*Клинические рекомендации утверждены
решением XXXX пленума Правления
Ассоциации нейрохирургов России,
г. Санкт-Петербург, 16.04.2015 г.*

Москва, 2015

Авторский коллектив

Матуев Каспот Борисович	Доктор медицинских наук, доцент кафедры детской нейрохирургии Российской медицинской академии последипломного образования МЗ РФ
Горелышев Сергей Кириллович	Доктор медицинских наук, профессор, заведующий отделением детской нейрохирургии НИИ нейрохирургии им. акад. Н.Н. Бурденко
Лубнин Андрей Юрьевич	Доктор медицинских наук, профессор, заведующий отделом анестезиологии и реанимации НИИ нейрохирургии им. акад. Н.Н. Бурденко

Содержание

Список сокращений.....	3
Определение понятий.....	3
Общие сведения.....	4-5
Морфология и топография ОГМ у детей грудного возраста.....	6-7
Стандарты и рекомендации по ранней диагностике ОГМ в грудном возрасте.....	8-9
Стандарты и рекомендации по хирургическому лечению ОГМ.....	9-13
Литература.....	14-15
Приложение.....	16-19

СПИСОК ИСПОЛЬЗОВАННЫХ СОКРАЩЕНИЙ

ОГМ – опухоли головного мозга

ПСС – папилломы сосудистого сплетения

КСС – карциномы сосудистого сплетения

НСГ - нейросонография

ОЦК – объем циркулирующей крови

rFVIIa – рекомбинантный активированный фактор свертывания крови 7

СЗП – свежезамороженная плазма

FiO₂ - содержание кислорода во вдыхаемой смеси

EtCO₂ – содержание CO₂ в конце выдоха

ВВЭ – венозная воздушная эмболия

БТЖ – боковой и третий желудочек

БП – большие полушария головного мозга

ХСО – хиазмально-селлярная область

ИГХ – иммуногистохимия

ASA - American Society of Anesthesiologists (Американское общество анестезиологов)

Определение понятий

Стандарт.

Общепризнанные принципы диагностики и лечения, которые могут рассматриваться в качестве обязательной лечебной тактики (эффективность подтверждена несколькими рандомизированными исследованиями, мета-анализами или когортными клиническими исследованиями).

Рекомендация.

Лечебные и диагностические мероприятия, рекомендованные к использованию большинством экспертов по данным вопросам. Могут рассматриваться как варианты выбора лечения в конкретных клинических ситуациях (эффективность подтверждена отдельными рандомизированными исследованиями или когортными клиническими исследованиями).

Опция.

Лечебные или диагностические мероприятия, которые могут быть полезны (эффективность подтверждена мнением отдельных экспертов, в отдельных клинических случаях)

Общие сведения

Этиология опухолей в настоящее время неизвестна, исследователи изучали роль веса при рождении, течения родов, употребление родителями пренатальных витаминов, колбасных изделий, никотина, лекарств и пестицидов, но ни один из них не был определен окончательно в качестве 100% фактора риска [7]. Генетическая предрасположенность была четко определена при нескольких врожденных синдромах (рис. 1), [8].

Рис. 1

СИНДРОМАЛЬНЫЕ ОПУХОЛИ ГОЛОВНОГО МОЗГА И ГЕНЕТИЧЕСКИЕ МУТАЦИИ

Генетический синдром	Ген (локус)	Продукт Гена	Морфологический тип	Типе Наследования
Нейрофиброматоз 1 тип	НФ-1 (17q11.2)	Нейрофибромин 1	Пилоидная астроцитомы, нейрофиброма, менингиома	Аутосомно-доминантный
Нейрофиброматоз 2 тип	НФ-2 (22q12.2)	Мерлин, Нейрофибромин 2	Вестибулярная шваннома, Менингиома, Эпендимома	Аутосомно-доминантный
Туберозный склероз (болезнь Бурневиля)	TSC1 (9q34) and TSC2 (16p13.3)	Гамартин (TSC1), туберин (TSC2)	Субэпендимальная гигантоклеточная астроцитомы	Аутосомно-доминантный
фон Гиппеля-Ландау синдром	VHL (3p26p25)	Фон Гиппеля-Ландау протеин (pVHL)	Гемангиобластома	Аутосомно-доминантный
Ретинобластома	RB1 (13q14.2)	Ретинобластома протеин (pRB)	Пинеобластома	Аутосомно-доминантный
Невоидная базальноклеточная карцинома (Синдром Горлина)	PATCHED (9q22.3)	PTCH	Медуллобластома	Аутосомно-доминантный
Болезнь Коудена (синдром множественных гамартом)	PTEN (10q23.3)	PTEN (phosphatase and tensin).	Диспластическая ганглиоцитомы (болезнь Лермита-Дюкло)	Аутосомно-доминантный
Синдром Тюрко или семейный аденоматозно-полипозный синдром	APC (5q21-q22)	APC protein	Медуллобластома Астроцитомы	Аутосомно-доминантный
Ли-Фраумени синдром	TP53 (17p13.1)	p53 protein	Злокачественная астроцитомы	Аутосомно-доминантный
Рабдоид синдром	SMARCB1; hSNF5/ INI-1 (22q11.2)	INI1 protein	АТРО, карцинома сосудистого сплетения	Аутосомно-доминантный

Долгое время опухоли головного мозга (ОГМ) в грудном возрасте считались редкими и составляли всего 3% от общего числа опухолей головного мозга, диагностируемых у детей до 15 лет [9, 10, 11, 12, 13, 14]. С начала 80-х годов прошлого столетия стали появляться публикации с более высокими цифрами – 10 - 15 % [15, 16, 17, 18]. Связано это с широким внедрением новых методов диагностики. Компьютерная томография (КТ) головного мозга, в дальнейшем – нейросонография (НСГ), магнитно-резонансная томография (МРТ) обеспечили раннюю диагностику - внутриутробно и после рождения.

Частота ОГМ у детей варьирует от 3 до 4 на 100000 детей в год [6] Доля злокачественных опухолей – Гр. 3-4 – составляет от 45 до 60 % [8].

Основные проблемы лечения

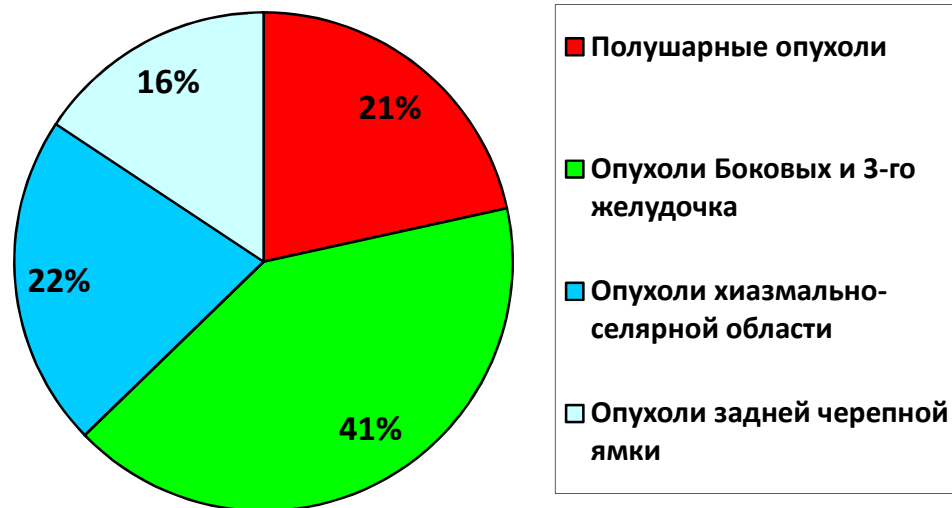
1. Поздняя диагностика - клиническая картина заболевания у детей грудного возраста проявляется отсрочено из-за компенсаторных возможностей детского мозга. Как следствие, к моменту установки диагноза – большая распространенность процесса [3].
2. Специфика хирургических манипуляций с учетом анатомо-физиологических особенностей черепа и головного мозга младенцев: незаращения родничков, подвижности костей свода черепа на фоне внутрочерепной гипертензии и т.д. [1]
3. Незрелость всех органов и систем у детей грудного возраста обуславливает высокий риск осложнений в интра- и в послеоперационном периоде, среди которых самым грозным является несовместимая с жизнью кровопотеря. Необходимо эффективное анестезиологическое пособие обеспечивающее контроль кровопотери [4].
4. У детей грудного возраста доля опухолей головного мозга высокой степени злокачественности достигает 60%. Новые химиотерапевтические протоколы вносят вклад в улучшение выживаемости некоторых подгрупп пациентов после хирургического лечения, позволяют контролировать рост опухоли и проводить лучевую терапию до 3-х летнего возраста (протокол Children's Cancer Group - CCG 99703 и др.), вместе с тем, низкое проникновение через гематоэнцефалический барьер большинства химиопрепаратов является нередкой причиной малой эффективности химиотерапии [5].

Методология

В основу представленных рекомендаций лег анализ данных мировой научной литературы за последние 15 лет (поиск осуществлялся по системам PubMed и др. отечественным и зарубежным аналогам), а также ретроспективный и проспективный анализ (10 лет) диагностики и лечения грудных детей с ОГМ, выполненный в 2014 году в ИНХ (более 100 пациентов). В настоящих стандартах мы представляем рекомендации по ранней диагностике и особенностям хирургического лечения опухолей головного мозга у детей грудного возраста.

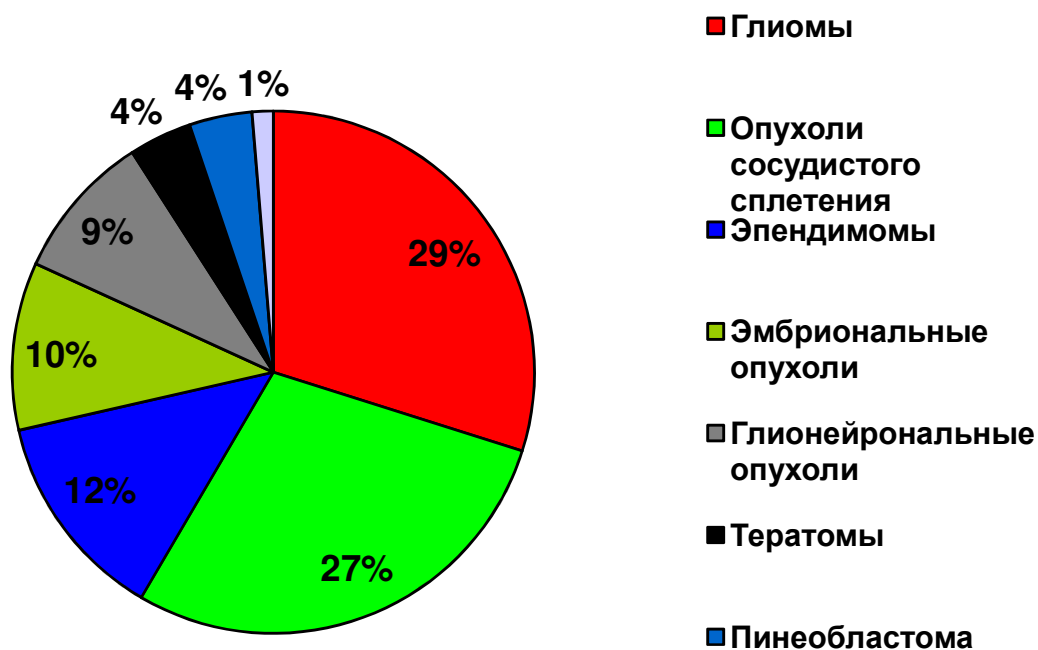
Морфология и топография ОГМ у детей грудного возраста

Практически во всех исследованиях, как локальных, так и мультицентровых [17, 19, 20, 21, 22], отмечено преимущественно **супратенториальное расположение** опухолей, при этом более чем в половине наблюдений выявлены **большие** (более 4 см поперечного размера по данным КТ и МРТ) распространённые опухоли [5,8]. Для детального анализа клинических проявлений и выработки оптимальной хирургической стратегии опухоли супратенториальной локализации целесообразно разделить на три топографические группы: **опухоли боковых и третьего желудочка, опухоли хиазмально-селлярной области, опухоли полушарной локализации**. Общее топографическое распределение ОГМ у детей грудного возраста представлено на рис. 2 [5].



Морфологическое распределение ОГМ основывается на утвержденной ВОЗ классификации опухолей ЦНС, 2007 (стандарт), с использованием четырехступенчатой гистологической градации, соответственно степени злокачественности: от 1-й степени (доброкачественная – Гр 1) до 4-й (злокачественная – Гр 4). Для иммуногистохимического исследования используется пероксидазно-антипероксидазный метод (стандарт) с применением набора реагентов фирм DAKO и DAKO FLEX (опция). Флуоресцентная гибридизация *in situ* показана всем больным с глиобластомами и медуллобластомами (стандарт). Используются пробы к следующим онкогенам и хромосомным локусам: MYCN (2p24), PDGFRA (4q12), EGFR (7p12), MYC (8q24.12-q24.13), CDKN2A (9p21), PTEN (10q23), 6q, 9q и хромосоме 17 (опция).

В большинстве зарубежных серий [17, 19, 20, 21, 22] преобладают глиомы, эпендимомы и медуллобластомы. Необходимо отметить, что в грудном возрасте встречаются фактически все морфологические формы опухолей. По данным собственного исследования преобладают глиомы 29% и опухоли сосудистого сплетения 27%, на третьем месте эпендимомы (12%) [5], рис. 3.



Помимо гистологического диагноза и топографии опухоли, важными **прогностическими факторами** в лечении являются:

- исходное состояние ребенка;
- сопутствующая соматическая патология;
- распространенность опухолевого процесса;
- радикальность удаления опухоли;
- молекулярно-генетические особенности опухоли;

Стандарты и рекомендации по ранней диагностике ОГМ в грудном возрасте

Диагностика основывается на комбинации клинических симптомов, данных нейросонографии (НСГ), компьютерной томографии (КТ) и магнитно-резонансной томографии (МРТ).

Клинические проявления

Анатомо-физиологические особенности головного мозга и черепа грудного ребенка – высокая гидрофильность несформировавшегося мозга, неоконченная миелинизация и синаптогенез, подвижность костей свода черепа – обуславливают высокие компенсаторные возможности. Клиническая симптоматика скудна и проявляется гипертензионно-гидроцефальным синдромом, когда опухоль уже достигает больших размеров и/или перекрывает пути ликворооттока.

Обследование детей с опухолями мозга включает в себя клинический осмотр с оценкой неврологического статуса, соматического состояния (стандарт), осмотр нейроофтальмолога (стандарт). Несмотря на то, что у грудных детей в клинике преобладает гипертензионный синдром, для каждой топографической группы есть характерные **ранние** симптомы (опция).

При опухолях **хиазмально-селлярной** локализации - *диэнцефальная кахексия (синдром Рассела) и оптический нистагм*; при опухолях **задней черепной ямки** - *вынужденный наклон головы и утрата приобретенных навыков*, при полушарных опухолях - *локальное выбухание, асимметрия и деформация костей свода черепа*.

При локализации опухоли в **хиазмально-селлярной и пинеальной области** - осмотр эндокринолога (стандарт) с определением уровней гормонов крови, а также определение онкомаркеров (АФП, ХГЧ и б-ХГЧ) в крови (стандарт), при необходимости – цитологию и уровень онкомаркеров люмбального ликвора (рекомендация).

Нейродиагностика

Необходимо помнить, что опухоль головного мозга у грудного ребенка, длительное время может протекать *бессимптомно*. С целью **ранней диагностики** грудным детям целесообразно проводить нейросонографический скрининг - помимо рекомендованных МЗ РФ сроков при рождении и в 1 мес. жизни - в 3 мес., в 6 мес. в 9 и 12 мес. (стандарт). При обнаружении интракраниально патологического объемного образования необходимо проводить МРТ-исследование головного мозга без и с контрастным усилением (стандарт), не менее 1,5 Т (стандарт). Недостатком МРТ является необходимость проведения наркоза, а также низкая информативность диагностики кальцинатов, костных изменений, поэтому при подозрении на их

наличие или невозможности МРТ проводится КТ головного мозга с контрастированием (рекомендация).

Для уточнения возможной взаимосвязи опухоли с крупными сосудистыми коллекторами и наличия собственной сосудистой сети, показано проведение МРТ/КТ в режиме ангиография (стандарт) и доплерография (рекомендация).

Дополнительную информацию предоставляют МР-трактография, МР-спектроскопия, МР/КТ-перфузия, ПЭТ с метионином (опция). При подтверждении диагноза - консультация нейрохирурга (стандарт), консультация детского нейроонколога (рекомендация).

Стандарты и рекомендации по хирургическому лечению ОГМ

Хирургическое лечение грудных детей с опухолью головного мозга должно осуществляться в сертифицированных Федеральных нейрохирургических центрах (стандарт).

В случае поздней диагностики, тяжелого состояния, не позволяющего транспортировать ребенка в специализированный стационар (нестабильные витальные функции!), он госпитализируется в ближайший детский стационар для оказания экстренной нейрохирургической помощи: дренирование ликворосодержащих пространств мозга - наружное вентрикулярное дренирование (рекомендация), ликворошунтирующая операция (опция); дренирование опухолевых кист - резервуар Оммая (опция), наружное дренирование (опция), пункция и эвакуация содержимого (опция).

После стабилизации состояния, грудного ребенка с ОГМ переводят в сертифицированный **Федеральный нейрохирургический центр**.

На основании данных КТ и МРТ можно с высокой вероятностью прогнозировать риски хирургического вмешательства, среди которых самым грозным является операционная кровопотеря, следствием которой являются нарушения коагуляционного гемостаза. Дети с верифицированными по данным КТ и МРТ головного мозга большими и предположительно богато васкуляризированными опухолями относятся к III–IV степени риска по системе ASA. Статистически достоверными предикторами риска операционной кровопотери являются: высокая степень злокачественности опухоли (Гр 3-4); большой размер солидной части опухоли (более 4 см); локализация опухоли в боковых и III желудочках [4].

Принимая во внимание риск операционной кровопотери у детей грудного возраста с большими злокачественными опухолями головного мозга необходимо перед операцией иметь максимальный запас эритроцитарной массы, свежезамороженной плазмы, аппарат для интраоперационной реинфузии эритроцитов, rFVIIa (стандарт). Запас препаратов крови формируется исходя из ОЦК ребенка (80мл/кг) и составлял от 2 до 4 расчетных ОЦК. Для выявления состояния внутрисердечной гемодинамики и оценки риска

развития осложнений (в том числе парадоксальной венозной воздушной эмболии) на догоспитальном этапе проводится ультразвуковое исследование сердца (стандарт), для выявления стигм дисэмбриогенеза - ультразвуковое исследование органов брюшной полости (стандарт).

Положение на операционном столе

Выбор положения ребенка на операционном столе напрямую зависит от топографии опухоли и угла хирургической атаки. Инфратенториальная локализация - используют положение сидя, на животе, на боку. Супратенториальная локализация – положение лежа на спине, с поворотом головы; положение на боку; положение на животе.

Фиксация головы

Использовать специально предназначенную для фиксации головы у грудных детей раму или подголовник с гелевыми уплотнителями (стандарт), предотвращает развитие пролежней.. В положении сидя (рекомендация) – жесткая фиксация.

Хирургические доступы

Для доступа к боковым и третьему желудочку используются трансфонтанельно-транскаллезный доступ, различные варианты транскортикального доступа (стандарт). Для доступа к хиазмально-селлярной области используются базальные доступы – субфронтальный и птериональный (стандарт). Для доступа к височной доле и нижнему рогу бокового желудочка – субвисочный и трансовисочный (стандарт). Для подхода к опухолям задней черепной ямки – срединный или парамедианный субокципитальный доступ (стандарт).

Разрез кожи

Линейный разрез кожи ускоряет проведение доступа, косметичен, фактически исключает некротизацию кожных покровов. Дугообразные и подковообразные разрезы используются при супратенториальных доступах к большим опухолям, т.к. позволяют сформировать костное окно любого размера. При планировании этих разрезов необходимо учитывать топографию крупных питающих артерий во избежание трофических нарушений (стандарт). Перед планированием разреза для доступа к небольшим глубинно расположенным опухолям рекомендуется использование нейронавигации (рекомендации).

Трепанация

Трепанация должна быть только костно-пластической (стандарт), за исключением случаев, когда опухоль прорастает прилежащую кость – рекомендуется резекционная краниотомия с удалением пораженных опухолью участков кости. Краниотомия проводится путем выпиливания костного лоскута при помощи краниотома (стандарт), предварительно наложив одно или два фрезевых отверстия. Их должно быть столько, сколько этого требует безопасное формирование костного лоскута (у грудных детей нередко отмечается

выраженное сращение твердой мозговой оболочки в области черепных швов). В случае истончения кости возможно вырезание костного лоскута ножницами (рекомендация). При трансфонтанельном-транскаллезном доступе следует обнажить край родничка по одной из латеральных его стенок со стороны планируемой краниотомии и отделить твердую мозговую оболочку (стандарт).

Микрохирургическое удаление опухоли (стандарт)

Вскрытие твердой мозговой оболочки осуществляют во внесосудистом участке (рекомендация), дугообразным, Х, V, Y-образными разрезами (рекомендация). По возможности следует менее энергично пользоваться коагуляцией на твердой мозговой оболочке, так как это усложнит ее герметичное сшивание в конце операции (рекомендации).

Перед рассечением твердой мозговой оболочки и глубинном расположении опухоли выполняется УЗИ-навигация (рекомендация). Выбирают место предстоящей кортикотомии, уточняют характеристики новообразования (размер опухоли, характер роста, наличие кист, расстояние от поверхности мозга, взаимоотношение с крупными сосудами). Доступ к *полушарной опухоли*, его траекторию, размер кортикотомии выбирают в зависимости от близости функционально-значимых зон (стандарт). Дополнительную информацию, при выборе места кортикотомии для подхода к опухоли, расположенной в функционально значимой зоне, предоставляет нейромониторинг (стандарт), интраоперационная нейронавигация, а также интраоперационная КТ/МРТ (опция).

После подхода к опухоли, фрагмент опухолевой ткани отправляют на морфологический экспресс-анализ (стандарт). Это позволяет уточнить гистологическую структуру опухоли, что в ряде случаев влияет на хирургическую тактику.

Опухоли боковых и третьего желудочка

В данной топографической группе преобладают опухоли сосудистого сплетения – папилломы (ПСС) и карциномы (КСС). Сложность хирургии ***папиллом сосудистого сплетения*** заключается в риске повреждения питающей опухоль сосудистой ножке и интраоперационном кровотечении. Еще одна сложность связана с большими размерами опухоли, в связи с чем хирургу приходится делать обширную кортикотомию, с целью выделить и пересечь питающую опухоль сосудистую ножку. Широкая кортикотомия, высокая гидрофильность детского мозга повышают риск западения мозговой ткани и развития напряженных субдуральных скоплений после операции. По литературным данным [8], частота таких осложнений, как прогрессирующая гидроцефалия и развитие напряженных субдуральных скоплений в хирургии опухолей сосудистого сплетения у детей достигает 75%.

С целью предотвращения данных осложнений эффективно применение эндоскопической ассистенции (рекомендация). Осуществляется небольшая

кортикотомия размерами до 1-1,5см. Периферическая часть ПСС легко удаляется с помощью вакуумного аспиратора, коагуляции и микроножниц. После частичного удаления, не расширяя дефекта коры, под контролем микроскопа, эндоскопом 0° и 30° необходимо «обойти» оставшуюся часть ПСС с целью визуализации питающих опухоль афферентов. Следующим этапом коагулируется сосудистая ножка, отсекается микроножницами и оставшийся фрагмент опухоли удаляется единым блоком.

Хирургия больших карцином сосудистого сплетения (КСС) связана с самым высоким риском операционной кровопотери. Кровоснабжение таких опухолей бокового желудочка осуществляется из передней ворсинчатой артерии, медиальной и латеральной ветвей задней ворсинчатой артерии. Предоперационная ангиография (рекомендация) с целью эмболизацией питающих КСС афферентов, связана со сложностями суперселективной катетеризации передней или задней хориоидальной артерии из-за малого калибра сосудов у детей грудного возраста и высоким риском эмболизации конечных ветвей хориоидальной артерии. При успешной эмболизации частичное выключение опухоли из кровотока позволяет хирургу удалить эмболизированную часть опухоли фактически без потери крови, однако удаление оставшейся части опухоли сопровождается обильным кровотечением. Связано это с анастомозами, которые в норме образует латеральная задняя ворсинчатая артерия с передней ворсинчатой артерией. Основные принципы хирургии КСС - быстрый «дебалкинг» центральной части, промежуточный гемостаз тампонадой влажными ватниками, поэтапная мобилизация периферической части, с постоянной коагуляцией питающих сосудов и стромы опухоли до зоны инфильтрации «здоровых» тканей мозга (рекомендация).

Опухоли хиазмально-селлярной области – у детей грудного возраста преобладают глиомы зрительных путей. Показанием к хирургическому лечению *глиом хиазмы* у грудных детей является прогрессирующий рост опухоли, окклюзия ликворопроводящих путей, диэнцефальная кахексия и/или отсутствие эффекта от химиотерапии. Несмотря на проводимую химиотерапию глиомы хиазмы у грудных детей имеют тенденцию к агрессивному росту [5].

Цель хирургического лечения глиом хиазмы – удаление экзофитной части опухоли, удаление хиазмальной части опасно и нецелесообразно. (стандарт).

Учитывая локализацию опухоли (зрительные пути, диэнцефальная область) – необходимо медленное, аккуратное, поэтапное удаление, с использованием УЗ-аспиратора и резекцией экзофитной части опухоли небольшими фрагментами (стандарт). Такая хирургическая техника снижает риск повреждения сохранных зрительных нервов, травматизацию гипоталамических структур.

Частичное удаление опухоли повышает эффективность адъювантной терапии и улучшает клинические результаты лечения: препятствует нарастанию

зрительных нарушений, приводит к регрессу дизэнцефальной кахексии, а также предотвращает развитие окклюзионной гидроцефалии [5].

Удаление *опухолей задней черепной ямки* осуществляется через отверстие Мажанди, если опухоль расположена в четвертом желудочке, либо (при большом размере опухоли или локализации в черве мозжечка) через рассечение средних отделов червя (рекомендация). В случае инфильтрации дна 4-го желудочка (при медуллобластомах), в этой области опухоль не удаляется (стандарт) и оставляется тонкая полоска опухоли. Кровоснабжение опухолей мозжечка и IV желудочка происходит из ветвей задне-нижней мозжечковой артерии и своевременная коагуляция питающих опухоль афферентов помогает предотвратить избыточную кровопотерю (рекомендации).

Окончание операции

После удаления опухоли, проводят тщательный гемостаз с применением коагуляции, ватников, гемостатиков (стандарт). Твердая мозговая оболочка ушивается герметично (стандарт), при ее дефекте используют фасцию, кусочек мышцы или искусственные аналоги (рекомендации). При частичном удалении опухоли, крайне тяжелом состоянии ребенка перед операцией, кровоизлиянии и/или риске его развития (коагулопатия), осложненном течении хода операции рекомендуется дренирование операционной раны (опция). Если есть риск формирования эпидуральной гематомы, твердую мозговую оболочку следует также фиксировать дополнительными лигатурами по периметру костного дефекта и в центре костного лоскута (стандарт). Костный лоскут устанавливают на место (стандарт), фиксируют костными швами, краниофиксами, минипластинами (опция). Послойное ушивание надкостницы, мышц, апоневроза, подкожного слоя, кожи (стандарт).

Адьювантная терапия

Объем и сроки адьювантной терапии **должны определяться детским нейроонкологом** (стандарт) в зависимости от радикальности удаления, гистологической структуры опухоли, распространенности процесса с применением **современных международных протоколов** (приложение 1).

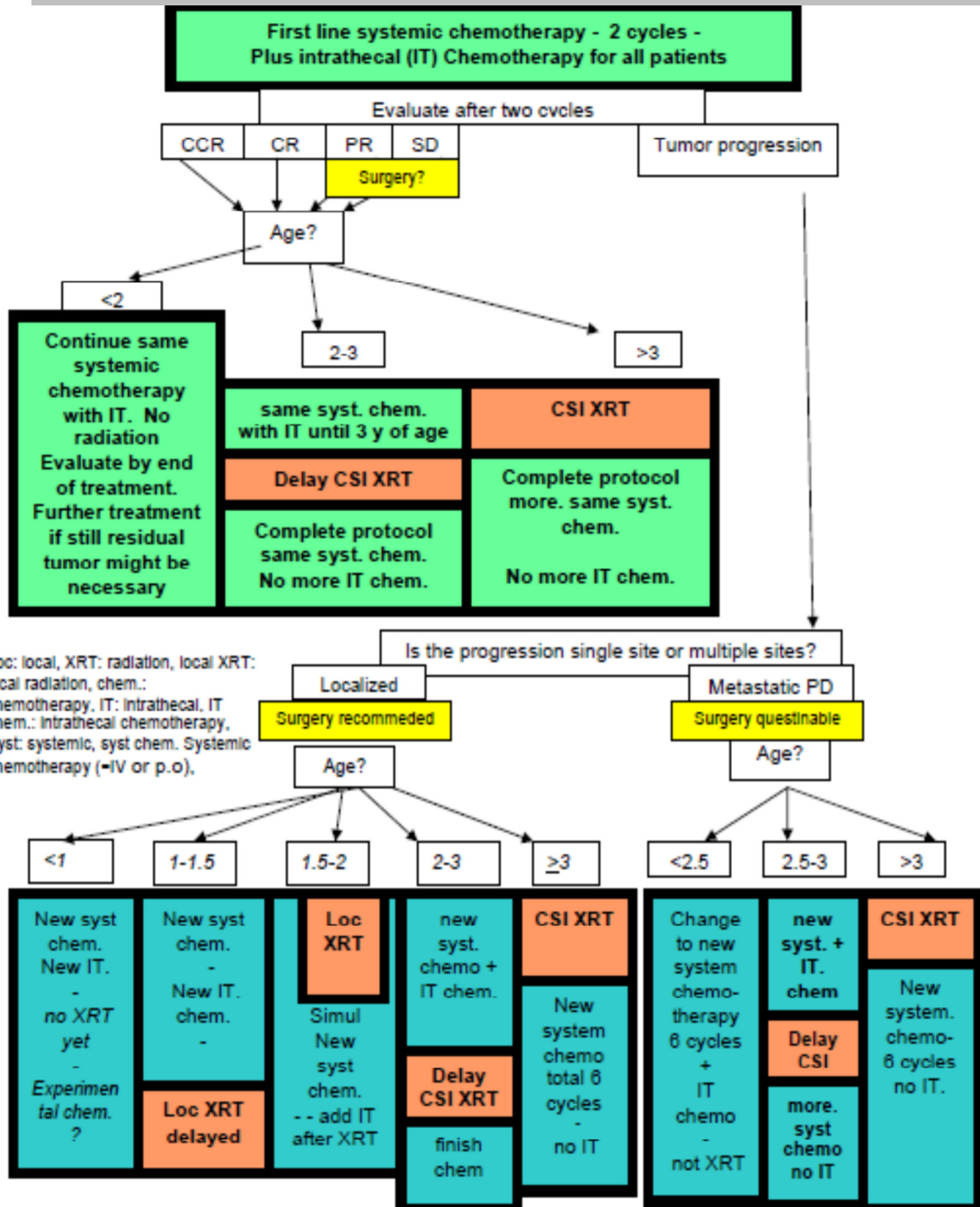
Литература

1. Горельшев С.К., Матуев К.Б. Особенности нейрохирургических доступов у грудных детей с опухолями боковых и третьего желудочка. Ж-л «Нейрохирургия и неврология детского возраста». С-П, №3 2013, стр. 54-62.
2. Горельшев С.К., Матуев К.Б., Медведева О.А. Мигрирующая папиллома сосудистого сплетения бокового желудочка у ребенка грудного возраста – современные подходы к хирургическому лечению. Ж-л «Вопросы нейрохирургии» М. № 6, 2013, том 77, стр 45-49.
3. Матуев К.Б., Хухлаева Е.А., Мазеркина Н.А., Серова Н.К., Горельшев С.К. Клинические особенности опухолей головного мозга у детей грудного возраста. Ж-л «Нейрохирургия и неврология детского возраста». С-П, №3 2013, стр. 63-72.
4. Матуев К.Б., Горельшев С.К., Лубнин А.Ю., Леменева Н.В., Сорокин В.С. Кровопотеря в хирургии опухолей головного мозга у детей грудного возраста. Ж-л «Вопросы нейрохирургии» М. № 4, 2013, том 77, стр 3-15.
5. Матуев К.Б., Горельшев С.К., Лубнин А.Ю., Хухлаева Е.А., Холодов Б.В., Шишкина Л.В., Рыжова М.В. Опухоли головного мозга у детей грудного возраста: отдаленные результаты хирургического и комплексного лечения. // ВестРосснаучногоцентра рентгено радиологии 2013;4(13) http://vestnik.rncrr.ru/vestnik/v13/papers/matuev_v13.htm
6. Central Brain Tumor Registry of the United States (CBTRUS). Statistical report: primary brain tumors in the United States, 1995–1999. Chicago, IL: Central Brain Tumor Registry of the United States; 2002:20
7. Keating R.F., Goodrich J.T., Packer R.J. Tumors of the Pediatric Central Nervous System. Thieme 2013, p. 14-22;
8. Albright A.L., Pollak F.I., Adelson P.D. Principles and Practice of Pediatric Neurosurgery. Thieme Medical Publishers, New-York, 2007, p. 499;
9. Арндт А.А., Нерсесянц С.И. Основы нейрохирургии детского возраста // Издательство Медицина, М. 1968, с. 11-19.
10. Бабчин И.С., Земская А.Г., Хилкова Т.А., Хохлова В.В. Опухоли головного мозга у детей и подростков // Издательство Медицина, Ленинградское отделение. 1967, с. 320.
11. Ромоданов А.П. Опухоли головного мозга у детей. Издательство Здоровья. Киев 1965; с. 338.
12. Fessard C., Cerebral tumors in infancy. 66 clinicoanatomical case studies. Am J Dis Child. // 1968 Mar; 115(3): 302-8.
13. Sakamoto K., Kobayashi N., Ohtsubo H., Tanaka Y. Intracranial tumors in the first year of life // Childs Nerv Syst(1986) 2:126-129; 14, 20.
14. Sato O., Tamura A., Sano K: Brain tumors of early infants // Childs Brain 1:121-125, 1975.

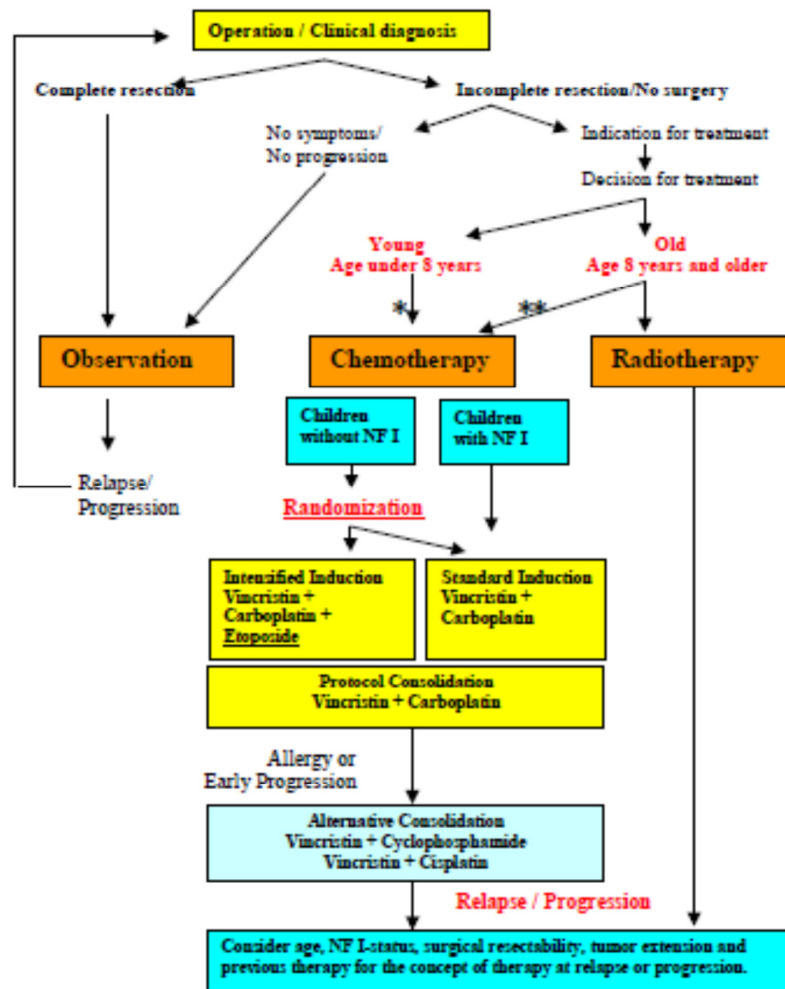
15. Орлов Ю.А. Шаверский А.В. Интракраниальные опухоли у детей грудного возраста (анализ литературы и собственного материала) // Украинский нейрохирургический журнал, No 1. 2005. с. 9-15.
16. Di Rocco C., Ceddia A., Iannelli A. Intracranial tumours in the first year of life. A report on 51 cases // Acta Neurochir (Wien). 1993;123(1-2):14-24.
17. Raimondi A., Tomita T. (1983) Brain tumors during the first year of age. // Childs Brain 10:193-207.
18. Rivera-Luna R., Medina-Sanson A., Leal-Leal C., Pantoja-Guillen F., Zapata-Tarrés M., Cardenas-Cardos R., Barrera-Gómez R, Rueda-Franco F. Brain tumors in children under 1 year of age: emphasis on the relationship of prognostic factors // Childs Nerv Syst. 2003 Jun;19 (5-6):311-4.
19. Jooma R. and Kendall B. Intracranial tumors in the first year of life. Neuroradiology, 1982, 23: 267-274.
20. Jaing T., Wu C., Chen S., Hung P., Lin K., Jung S., Tseng C.. Intracranial tumors in infants: a single institution experience of 22 patients // Childs Nerv Syst. 2011 Mar;27(3):415-9.
21. Mehrotra N., Shamji M., Vassilyadi M., Ventureyra E. Intracranial tumors in first year of life: the CHEO experience. // Childs Nerv Syst. 2009 Dec;25(12):1563-9.
22. Di Rocco C., Ceddia A., Iannelli A. Intracranial tumours in the first year of life. A report on 51 cases // Acta Neurochir (Wien). 1993;123(1-2):14-24.

Приложение 1

Протокол лечения карцином сосудистого сплетения у маленьких детей (CPT-SIOP-2009)

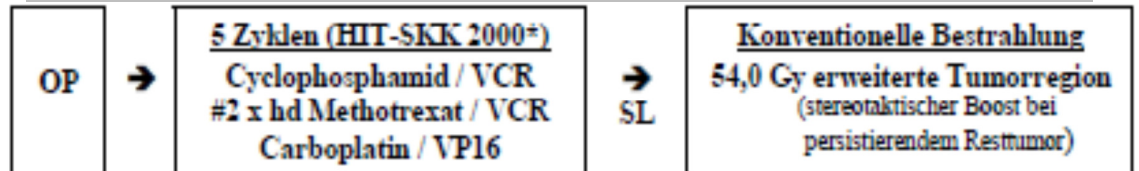


Протокол лечения глиом низкой степени злокачественности у маленьких детей (SIOP LGG 2004)



- *: Young children with tumors suitable for brachytherapy may receive primary radiotherapy.
 **: 1. „Older“ children with NF I shall receive primary chemotherapy irrespective of age and tumor location.
 2. „Older“ children without NF I may receive primary chemotherapy under certain conditions.

Протокол лечения анапластических эпендимом
у маленьких детей (E-HIT 2000-BIS4)



MRT⁺

⁺ frühzeitige neuroradiologische Referenzbeurteilung (postoperativer Resttumor) obligat!

* ohne MTX intraventriculär !

nur im 1. - 3. Zyklus

Ependymom mit Metastasen **Alter 4 - 21 Jahre**

Therapieprotokoll für Kinder mit Medulloblastom mit Metastasen, Alter 4 - 21 Jahre
(stereotaktischer Boost bei persistierendem Resttumor)

Ependymom mit Metastasen **Alter unter 4 Jahre**

Therapieprotokoll für Kinder mit Medulloblastom mit Metastasen, Alter unter 4 Jahre
(stereotaktischer Boost bei persistierendem Resttumor)

Протокол лечения Медуллобластомы/ПНЭО у детей младше 4 лет без метастазов в ЦНС HIT 2000 (HIT 2000-BIS4)

